

今夏は改正臓器移植法が全面施行され脳死移植が話題になりました。眼の角膜も移植可能な臓器のひとつですが、脳死下および心臓が停止した後でも摘出が可能で、以前より多くの移植手術が行われています。そこで今号では角膜移植の新しい術式をご紹介します。

最新手術

角膜内皮移植 (DSAEK) ディーセック

かけ川海谷眼科では県内初となるDSAEKを
実施《1月》海谷眼科でも随時実施しております。

角膜内皮とは、角膜の一番内側にある細胞で角膜に入ってくる水分量を調節しています。しかしこの細胞の数が何らかの理由で減少すると、水分が大量に入ってきて角膜はむくみ白くにごります。これを水疱性角膜症といい近年の高齢化に伴い患者数が増加しております。このような内皮が障害された場合に行われるのが角膜内皮移植 (DSAEK) です。

これは特殊な器具を使い内皮だけの薄い移植片を作り、角膜の内側に空気で押さえて貼

座長賞を受賞 LI 後白内障術眼の角膜内皮細胞

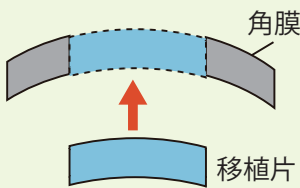
先日行われた第21回日本緑内障学会において、レーザー虹彩切開術 (LI) 施行後に白内障手術を行った患者様の角膜内皮細胞の変化について臨床データをまとめ海谷医師が発表しました。より安全に LI を行う上での方向性を示したことで高い評価を得て、座長賞を頂きました。

角膜内皮細胞は手術によっても障害され、重篤例では水疱性角膜症を発症します。海谷グループではこのようなリスクを回避する為、中長期にわたり角膜内皮細胞の変化を観察し安全な手術とより良い QOV を目指します。

つける新しい移植術です。

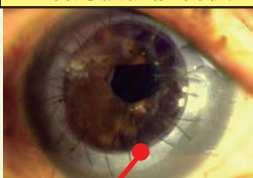
この方法は縫合を必要としないので、従来の全層角膜移植で避けることのできなかった術後の強い角膜乱視を防ぐことができます。また術後早期に視力が回復し、拒絶反応が少ないため患者様の負担が軽減されます。

全層角膜移植



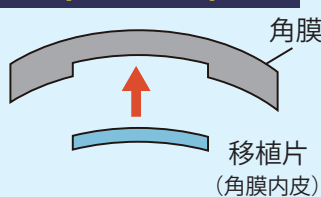
障害された角膜を円形に切除し、移植片を縫合する。この為、術後に強い角膜乱視がおこる。

全層角膜移植 術後



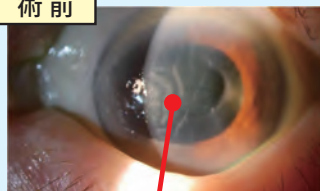
縫合部分

角膜内皮移植 (DSAEK)



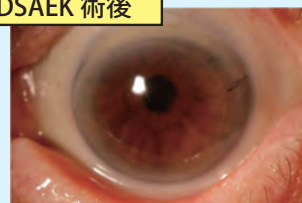小切開で移植片を挿入するので縫合を必要としない。その為 術後の角膜乱視を防ぐ。また視力の回復が早く、感染症や拒絶反応が少ない。

術前



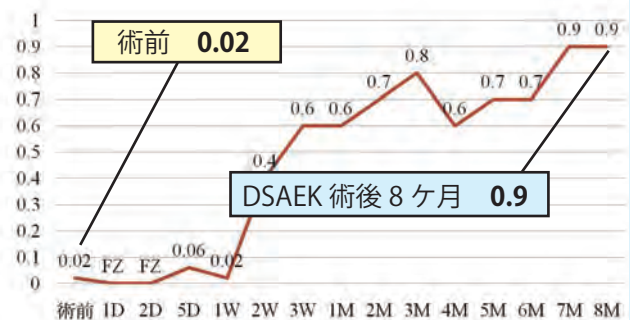
しわや混濁がある

DSAEK 術後

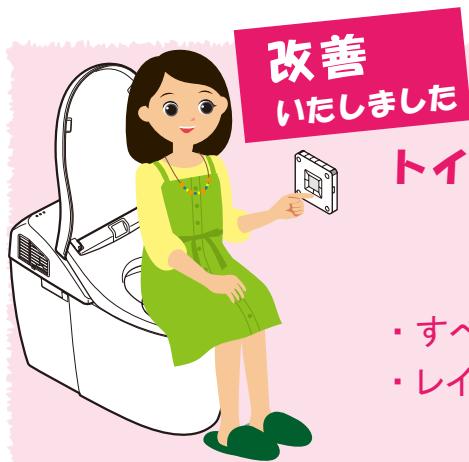

しわや混濁が改善され、角膜が透明になった

かけ川海谷眼科で DSAEK を受けられた女性 (84歳) 視力の推移



【資料】海谷忠良医師 / 症例検討『角膜内皮移植術』
2010.10.02 静岡角膜クラブ 講演より



トイレの改修工事を 実施いたしました。

- ・すべてのトイレを洋式に変更
- ・レイアウトを変更いたしました

海谷眼科では以前より、「トイレが狭すぎる」「洋式にしてほしい」といったご意見を患者様よりいただいております。和式のトイレは不便で、トイレの狭さも問題がありました。

そこで、このたびトイレの改修工事を実施いたしました。すべての患者様用トイレを洋式に変更いたしました。ウォシュレット機能や自動洗浄などの機能も充実しております。またレイアウトを変更し、個室のスペースを広げ以前よりも快適にご利用いただけるようになりました。

工事中はご不便をおかけしました。ご協力いただきありがとうございます。今後もより良い環境づくりのため改善を続けて参ります。

2010年11月11日(木)～14日(日)に神戸で開催された第64回日本臨床眼科学会に参加いたしました。

臨床眼科学会は日本国内で行われる眼科の学会としては最大規模で、今年も当院から看護、検査、受付スタッフなどが参加し、それぞれ興味を持つ講演を聴講しました。また、親川医師をはじめとした海仁グループの医師によるポスター展示も行われました。



駐車券精算機が 新しくなりました

新しい駐車券精算機は海谷眼科の正面玄関を出てすぐ左手に設置されています。

新しい精算機は釣銭や、領収書の発行が可能になりました。

また、以前より老朽化の為故障が多かった駐車場ゲートも、最新の機械にしました。ご不明な点はお気軽にお問い合わせください。



駐車券
精算機

部屋番号表示の工夫

硝子体手術後で数日間下を見ている必要のある患者様や高齢の方は、壁に設置している部屋表示では高すぎて見えづらい場合もあります。

「床面にも表示をすれば目線の先に合い見やすいのでは？」と職員同士で相談しあい、ひとつひとつ手作りした番号表示シールを床面に貼りました。

今後も、患者様が過ごしやすい環境づくりを考えていきたいと思っております。



床に貼られた番号表示シール

